На правах рукописи

АРАКЕЛЯН

Алек Сейранович

ПОРОКИ РАЗВИТИЯ МАТКИ И ВЛАГАЛИЩА: СОВРЕМЕННЫЕ МЕТОДЫ ДИАГНОСТИКИ, ХИРУРГИЧЕСКОГО ЛЕЧЕНИЯ И РЕАБИЛИТАЦИИ

3.1.4. – Акушерство и гинекология

АВТОРЕФЕРАТ

диссертации на соискание ученой степени

доктора медицинских наук

Москва – 2021

Работа выполнена в федеральном государственном бюджетном учреждении «Национальный медицинский исследовательский центр акушерства, гинекологии и перинатологии имени академика В.И. Кулакова» Министерства здравоохранения Российской Федерации

Научный консультант:
академик РАН, д.м.н., профессор Адамян Лейла Владимировна

Официальные оппоненты:
Давыдов Александр Ильгизирович – д.м.н., профессор, ФГАОУ ВО Первый МГМУ им. И.М. Сеченова (Сеченовский Университет), кафедра акушерства, гинекологии и перинатологии Института клинической медицины им. Н.В. Склифосовского, профессор кафедры

Доброхотова Юлия Эдуардовна - доктор медицинских наук. профессор, кафедра акушерства и гинекологии лечебного факультета ФГАОУ ВО РНИМУ им. Н.И.Пирогова Минздрава РФ, заведующая кафедрой

Кира Евгений Фёдорович - доктор медицинских наук, профессор, кафедра женских болезней и репродуктивного здоровья ИУВ ФГБУ «НМХЦ им. Н.И. Пирогова, заведующий кафедрой

Ведущая организация: ГБУЗ МО «Московский областной научно-исследовательский институт акушерства и гинекологии»

Защита диссертации состоится «21» декабря 2021г. в 13-00 часов на заседании диссертационного совета 21.1.022.01 на базе ФГБУ «Национальный медицинский исследовательский центр акушерства, гинекологии и перинатологии им.В.И. Кулакова» Минздрава России по адресу: 117997, Москва, ул. Академика Опарина, д. 4

С диссертацией можно ознакомиться в библиотеке и на сайте ФГБУ «Национальный медицинский исследовательский центр акушерства, гинекологии и перинатологии им. В.И. Кулакова» Минздрава России https://science.ncagp.ru/upfiles/pdf/disc_arakelyan.pdf?504833694

Автореферат разослан «_____»_____2021г.

Ученый секретарь
диссертационного совета,
доктор медицинских наук, профессор Калинина Елена Анатольевна

ОБЩАЯ ХАРАКТЕРИСТИКА РАБОТЫ

Актуальность и степень разработанности темы исследования

Врожденные пороки развития половых органов у женщин встречаются в 4-7% случаев, у пациенток с бесплодием - в 8%, при невынашивании беременности данный показатель достигает 12,6–18,2% [Адамян Л.В., Кулаков В.И., Хашукоева А.З., 1998; SH. Saravelos, KA. Cocksedge, TC. Li, 2008; Chan Y.Y., K. Jayaprakasan K., 2011].

До настоящего времени дискуссионными остаются вопросы этиологии врожденных пороков развития матки и/или влагалища, не уточнены возможная роль наследственной предрасположенности и молекулярно-генетические предикторы возникновения данных заболеваний, до конца не ясно влияние различных экзогенных факторов во время гестации, особенно на 6-18 неделе беременности, когда идет формирование, канализация, слияние парамезонефральных протоков и абсорбция срединной сагиттальной перегородки [Marcus, S., T. Shawaf, 1996; Moore KL, 2008; D. Jegannathan, V. Indiran, 2018].

Недостаточно изучены клинические особенности заболевания при различных пороках развития матки и/или влагалища, характер нарушений менструальной, репродуктивной и сексуальной функции, практически отсутствуют данные о субъективной оценке качества жизни до и в различные сроки после проведения реконструктивно-пластических операций.

Значительные трудности в диагностике врожденных пороков развития матки и/или влагалища приводят к неправильной интерпретации полученных данных, следствием чего являются необоснованные, порой органоуносящие, хирургические вмешательства, доходящие до 34%, особенно у пациенток пубертатного возраста с нарушением оттока менструальной крови [Макиян З.Н., 2010; Acien P., 2016].

Скрининговыми методами диагностики врожденных пороков развития матки и/или влагалища остаются 2D УЗИ и гистеросальпингография (ГСГ), которые уже не могут оцениваться как надежные с позиции достоверности

выявления данных заболеваний, что определяет необходимость внедрения в практику надежных методов визуализации.

В последние годы все большую роль в диагностике врожденных пороков развития матки и/или влагалища играет 3D УЗИ, МРТ, динамическая контраст-усиленная МРТ, проявляющие высокую точность и чувствительность [Адамян Л.В. и соавторы, 2008].

Пороки развития матки и/или влагалища в 63,7% случаев сочетаются с врожденными аномалиями развития других органов и систем (мочевыделительной, пищеварительной, сердечно-сосудистой и опорно-двигательной), чаще с аномалиями мочевыделительной системы – 48,3% [Хашукоева А.З., 1998; Д.Р. Худеярова, 2005; В.А. Крутова, 2015; М.В. Бобкова, 2015; Huang, 2001; Acien, 2004]. Своевременная диагностика сочетанных врожденных аномалий развития на амбулаторном этапе обследования позволит определить обоснованную тактику ведения и избежать осложнений в периоперационном периоде.

У пациенток с различными врожденными пороками развития матки в 53%, даже при отсутствии функционирующего эндометрия, встречаются наружный генитальный эндометриоз и аденомиоз (Хашукоева А.З., 1998; Адамян Л.В. и соавт., 2010, 2016; Фархат К.Н., 2018). В то же время имплантационная теория развития эндометриоза не позволяет обосновать наличие эндометриоза, что обосновывает необходимость поиска возможных механизмов развития эндометриоза при пороках развития половых органов.

В настоящее время определены основные принципы реконструктивно-пластических операций у больных с пороками развития матки и/или влагалища. Однако у пациенток с седловидной формой внутриматочной перегородки, Т-образной маткой со значительным уменьшением полости матки, единственной почкой или с ее тазовой дистопией, с агенезией цервикального канала или шейки матки отсутствуют четкие представления о целесообразности и методах безопасной коррекции пороков, что диктует необходимость модификации и внедрения новых подходов к хирургическому лечению.

Наличие в анамнезе неэффективных курсов бескровного кольпопоэза и/или естественного кольпопоэза, рубцовых изменений в ректо-уретральном пространстве с предыдущими неудачными попытками создания неовлагалища из тазовой брюшины также представляет значительные трудности для оперативного лечения, что требует разработки алгоритма обследования и специальных подходов с использованием новых методов визуализации и хирургической коррекции, позволяющих снизить риск этих сложных нестандартных операций.

Таким образом, отсутствие уточненных факторов риска развития врожденных пороков развития половых органов, сочетание в большинстве случаев с пороками развития других органов и систем, которые отягощают проведение реконструктивно-пластических операций, сопряженность с нарушениями репродуктивной функции, что особенно важно в условиях демографического кризиса, наличие трудностей в диагностике и дифференциальной диагностике, отсутствие стандартизированного подхода к хирургическому лечению и методам восстановительного лечения определяют актуальность проблемы и необходимость проведения дальнейших исследований.

Цель исследования

Повышение эффективности диагностики, лечения и реабилитации больных с пороками развития матки и/или влагалища с помощью разработки новых и совершенствования имеющихся методов хирургической коррекции и использования современных технологий реабилитации.

Задачи исследования:

1. Выявить клинико-анамнестические особенности у больных с пороками развития матки и влагалища с обращением особого внимания на факторы риска развития заболевания
2. Провести оценку состояния репродуктивной системы у женщин с различными пороками развития гениталий (аплазия матки и влагалища, аплазия влагалища при функционирующей матке, однорогая матка, двурогая матка,

внутриматочная перегородка, удвоение матки и влагалища, изолированная перегородка влагалища, редкие формы пороков развития половых органов)

3. Определить роль различных методов визуализации в диагностике пороков развития матки и/или влагалища в сочетании с пороками развития других органов и систем (ГСГ, УЗИ, УЗИ в режиме 3D сканирования, МРТ, функциональная МРТ, КТ, эластография, гистероскопия, лапароскопия и др.)

4. Уточнить характер сопутствующей генитальной, экстрагенитальной патологии и их взаимодействие с вариантами пороков развития гениталий для выявления возможной роли неблагоприятных факторов окружающей среды, особенностей семейного анамнеза и др.

5. Разработать новые и совершенствовать имеющиеся методы хирургической коррекции пороков развития матки и влагалища с использованием современных минимально-инвазивных хирургических технологий (гистероскопия, лапароскопия, их сочетание), различных энергий (лазерная, механическая, ультразвуковая, электрическая) и биоматериалов (шовный, полимерный, гемостатические средства, барьеры, гели и др.)

6. Совершенствовать и стандартизировать технику создания искусственного влагалища из брюшины малого таза (кольпопоэза) при аплазии влагалища и матки с использованием лапаро-вагинального (промежностного) и лапароскопического доступов

7. С целью улучшения репаративной регенерации тканей, повышения эффективности восстановления функции репродуктивной системы разработать и внедрить современные методы реабилитации после проведенных реконструктивно-пластических операций по поводу пороков развития матки и влагалища, включающие физиотерапию, гормональную терапию, эфферентные методы, ВРТ и др.

8. Изучить ближайшие и отдаленные результаты хирургического и восстановительного лечения больных с пороками развития матки и влагалища (послеоперационное течение, болевой синдром, восстановление менструальной функции, реализация репродуктивной функции, улучшение качества жизни)

9. Разработать концепцию ведения и внедрить в практику здравоохранения алгоритм диагностики, лечения и реабилитации больных с различными пороками развития матки и влагалища после реконструктивно-пластических операций

10. Создать Российский регистр больных с различными пороками матки и влагалища.

Научная новизна исследования

Разработана концепция ведения пациенток с врожденными пороками развития матки и/или влагалища, включающая современные методы диагностики, в том числе и визуализации, минимально инвазивные технологии реконструктивно-пластических операций для коррекции пороков развития, с использованием новейших хирургических энергий, полимерных биоматериалов и доступов, методов комплексной реабилитации.

Разработаны, обеспечены патентами и внедрены в практику новые методы операций по различным формам аплазии матки и влагалища, в том числе тотальный лапароскопический кольпопоэз.

Выявлены особенности сочетаний пороков развития матки и/или влагалища с врожденными аномалиями развития других органов и систем, что позволило определить общие механизмы патогенеза пороков, в которых ключевую роль играют как семейная предрасположенность и факторы неблагоприятного воздействия внешней среды на беременность и плод, так и заболевания матери.

Установлено сочетание крайней степени порока развития - аплазии влагалища и матки с эндометриозом, которое внесло новый взгляд на этиологию и патогенез эндометриоза (дизонтогенетическая теория).

Впервые изучены маточные рудименты с помощью методов визуализации, морфологического исследования, дана их структурная характеристика. Выявлены функционирующие и нефункционирующие рудименты, в которых обнаружен аденомиоз, что представляет интерес, как с позиции теории развития эндометриоза, так и определения тактики ведения.

Установлены критерии выбора для оперативного лечения. Новым является использование функционального МРТ у пациентов с симметричными пороками у женщин с первичным и вторичным бесплодием и невынашиванием беременности. Выявлены особенности кровотока в перегородках матки и, в зависимости от кровотока, определены критерии для иссечения внутриматочной перегородки.

Разработаны новые методы одноэтапного кольпопоэза при аплазии влагалища и матки, позволившие стандартизировать методику выполнения операции с минимизацией риска хирургического вмешательства и послеоперационного ведения, что является важным фактором для ее внедрения в практику здравоохранения и обучения гинекологов, хирургов-эндоскопистов.

Подтверждена эффективность применения разработанных нами минимально инвазивных технологий и доступов для реконструктивных операций при коррекции пороков развития матки и влагалища при всех вариантах, значительно повышающих клиническую результативность.

Адекватное использование хирургических энергий, адресное для каждого порока (ультразвуковой нож, электро-, лазерная энергия), позволило снизить частоту послеоперационных осложнений, улучшить процент наступления беременности, повысить качество жизни.

Впервые обоснована целесообразность удаления рудиментарного рога матки вместе с маточной трубой при однорогой матке, как замкнутой, функционирующей, так и сообщающейся с полостью в связи с возможным развитием патологических процессов в матке и возникновением осложнений, связанных с наличием рудиментарного рога – гематометры, гиперпластического процесса, аденомиоза, бесплодия, отклонений при наступлении беременности (разрыв матки) и др.

Разработана техника удаления рудиментарного рога с полным сохранением архитектоники стенки матки, что является профилактикой разрыва матки при последующей беременности.

С целью улучшения репаративной регенерации тканей, наряду с уникальной техникой оперативных вмешательств, направленных на восстановление

репродуктивной функции, предложены и внедрены методы реабилитации в зависимости от вида порока, включающие физиотерапию, гормональную коррекцию и эфферентные методы лечения.

Исследование экзома у больных с пороками развития матки и/или влагалища и сопутствующими аномалиями позволило выявить варианты NPHP3, TMEM67, ROBO2, MYRF, TRP6, SRCAP, PROKR2, SPRY4, GREB1L генов, что может ассоциироваться с наличием указанных пороков и дать возможность для разработки специфической генетической панели.

У женщин с аплазией влагалища и матки изучен гормональный профиль, свидетельствующий о сохранности овариальной функции и предполагающий в дальнейшем эффективную реализацию репродуктивной функции с применением ВРТ – суррогатное материнство.

Материал диссертационного исследования подтвержден данными современных методов визуализации (МРТ, функциональная МРТ, КТ, 3D УЗИ, 4D УЗИ, гистероскопия, лапароскопия), верифицирован при оперативном вмешательстве в рамках собственного материала и рекомендован к использованию в практику.

Впервые на основании клинико-лабораторного исследования и статистических данных проведен анализ материала по частоте, формам, клиническим особенностям пороков развития матки и влагалища в различных регионах РФ. Полученные данные собраны в Российский регистр пороков развития, включающий 2173 больных. Регистр пороков развития, наряду с определением числа пациенток, возрастных характеристик, содержит также географию пороков 78 регионов, зависимость их от субъектов Российской Федерации, сопутствующих пороков других органов и систем, а также сочетание их с гинекологическими заболеваниями.

Практическая значимость исследования

Проведенное исследование установило, что пороки развития матки и/или влагалища в 80% случаев сопровождаются различными клиническими

симптомами, включающими наличие болевого синдрома, нарушения репродуктивной функции: первичное и вторичное бесплодие, невынашивание беременности, преждевременных родов. В ряде случаев наблюдается бессимптомное течение.

Разработанные и внедренные новые методы диагностики пороков развития матки и влагалища с прицельной оценкой кровообращения (микроциркуляции), структуры тканей позволило с высокой точностью показать целесообразность использования того или иного метода или их сочетаний в зависимости от класса порока.

Определена особая значимость УЗИ в режиме 3D сканирования, функциональной МРТ, эндоскопических методов диагностики с оптическим увеличением (прижизненная микроскопия), без которых при сочетанных пороках не представляется возможным верификация диагноза и функциональных особенностей ткани, что в ряде случаев интраоперационно позволяет моделировать операцию.

Разработанный алгоритм ведения больных позволил провести оптимальное хирургическое вмешательство с минимальным числом осложнений, а в ряде случаев – отказаться от неэффективных методов диагностики и операций. Разработка и применение новых техник операций, совершенствование имеющихся позволил уменьшить послеоперационные осложнения, улучшить репродуктивные исходы, качество жизни.

Стандартизирование сложной, с высоким риском ятрогенных осложнений, и редко выполняемой операции кольпопоэза позволит более широкому кругу гинекологов-эндоскопистов, владеющих высокотехнологичными оперативными вмешательствами, проводить коррекцию порока с минимальными осложнениями.

Реконструктивно-пластические операции при пороках развития матки и/или влагалища, особенно при сложных и сочетанных их формах, являются высокотехнологическими операциями, они требуют особых навыков, специальных хирургических приемов и технического оснащения, которые

представлены в данной работе и могут быть внедрены в практическое здравоохранение.

Учитывая сочетание пороков развития с другими гинекологическими заболеваниями, данная работа раскрывает возможность выполнения во время одного оперативного вмешательства, как сочетанных гинекологических операций, так и симультанных, тем самым значительно повышая эффективность лечения.

Комплексное лечение больных с первичным и вторичным бесплодием и пороками развития матки и/или влагалища по разработанной нами методике, в том числе с уникальными хирургическими технологиями и методами ВРТ, гормональной коррекцией позволяет повысить частоту наступления беременности, снизить число преждевременных родов.

Результаты анализа и статистической обработки клинико-лабораторных данных о 3749 больных с пороками развития матки и влагалища, а также сопутствующими заболеваниями и другими аномалиями развития послужили основой создания пилотного регистра пороков развития половых органов, который может способствовать как профилактике развития этих заболеваний, так и их доклиническому выявлению, что важно с позиций демографии и охраны репродуктивного здоровья.

Диссертационное исследование обосновало необходимость создания специальных ресурсов, в том числе симуляционных центров, тренинговых курсов, для подготовки медицинских кадров, которые будут владеть техникой и навыками проведения сложных реконструктивно-пластических операций у пациенток с врожденными пороками развития половых органов в регионах Российской Федерации. Такой курс усовершенствования врачей имеется в ФГБУ «НМИЦ АГиП им. В.И. Кулакова».

Методология и методы исследования. Методология исследования включала оценку эффективности современных методов диагностики, визуализации, хирургического и восстановительного лечения пороков развития матки и/или влагалищи. Применялись морфологическое, иммуногистохимическое и электроно-микроскопическое исследование операционного материала.

Проводилось секвенирование экзома пациентов с сочетанными пороками развития матки и влагалища. Исследование выполнено с соблюдением принципов доказательной медицины. Произведен отбор больных и статистическая обработка результатов. Проведена проспективная оценка отдаленных результатов хирургического и восстановительного лечения с использованием опросников и инструментальных методов исследования.

ПОЛОЖЕНИЯ, ВЫНОСИМЫЕ НА ЗАЩИТУ

1. В основе развития пороков матки и влагалища лежат: отягощенный преморбидный фон, вызванный неблагоприятными факторами внешней среды, нарушениями эмбриогенеза на различных стадиях развития плода, перенесенными заболеваниями инфекционной и вирусной этиологии, а также наследственными факторами, что нашло подтверждение при обследовании наших пациентов по результатам секвенирования экзома. Это свидетельствует о целесообразности, а в ряде случаев, необходимости проведения молекулярно-генетического исследования пациенток с пороками развития половых органов, что наряду с уточнением диагноза позволит оценить риски повторного рождения в семье детей со схожими пороками развития и при высоком риске провести необходимые исследования пренатально для ранней доклинической диагностики порока.
2. Комплексный подход к диагностике пороков развития матки и влагалища, включающий методы визуализации УЗИ – 3D, КТ, МРТ, в том числе ДКУ МРТ с функциональной оценкой кровотока, эндоскопические (лапароскопия и гистероскопия) методы, определение кариотипа, гормонального профиля позволяют верифицировать вариант и форму порока развития половых органов, выявить сочетания с аномалиями других органов и систем, а также сопутствующие гинекологические заболевания, на основании чего определяется программа оперативного вмешательства и восстановительного лечения.
3. У больных с пороками развития матки и/или влагалища в 40-60% наблюдаются нарушения репродуктивной функции (первичное и вторичное бесплодие, невынашивание беременности, преждевременные роды),

сопутствующие гинекологические заболевания (эндометриоз, синдром поликистозных яичников, миома матки, аденомиоз – 30–46%), что свидетельствует об общности причин, лежащих в основе этих заболеваний и нарушений репродуктивной системы. Болевой синдром, нарушение оттока менструальной крови, невозможность половой жизни, первичное и вторичное бесплодие, невынашивание беременности, характерные для различных пороков развития половых органов, являются показаниями к оперативному лечению.

4. Оперативное лечение пороков развития половых органов по разработанным нами принципам выполняется преимущественно лапароскопическим, лапаровагинальным, гистероскопическим доступами и их сочетаниями. При этом использование новых хирургических энергий и доступов позволяет минимально инвазивно проводить полную коррекцию порока развития с одновременным устранением сопутствующей гинекологической патологии, восстановлением нарушенных топографо-анатомических взаимоотношений, минимизировать число ятрогенных осложнений, сократить сроки госпитализации, послеоперационного восстановительного периода и улучшить репродуктивные исходы. Результаты операции зависят от сложности порока развития, наличия проведенных ранее неэффективных вмешательств.

5. Пациентки с аплазией влагалища и матки являются наиболее сложным контингентом как с позиции особенностей социального и психического статуса, определяющегося невозможностью реализовать сексуальную и репродуктивную функцию, так и с позиции сложности оперативной техники, связанной с анатомическими взаимоотношениями тазовых органов (отсутствие границ), отсутствием стандартизированных методов операции. Разработанные нами новые методы и доступы кольпопоэза позволили достичь минимального травматизма операции, безопасности ее для соседних органов, благодаря визуальному контролю на всех этапах, что расширит возможности адекватного ее выполнения для эндоскопически ориентированных хирургов. Эффективность операций кольпопоэза по нашим методикам, подкрепленным патентами, составила 99,05%.

6. Многокомпонентный статистический анализ результатов анкетирования больных с пороками развития матки и влагалища в 78 регионах РФ по разработанной нами анкете (согласно регистру) позволил у 3749 пациенток выявить наличие пороков развития матки и влагалища, различных по форме и клиническим проявлениям, сочетанным заболеваниям, нарушениям репродуктивной функции в 35-60% случаев. Неоднородность случаев встречаемости в различных регионах может косвенно свидетельствовать о влиянии неблагоприятных факторов окружающей среды, недостаточных методах обследования для верификации пороков развития матки и влагалища и отсутствии отдельной статистики по порокам развития матки и влагалища.

Личный вклад автора

Автору принадлежит основная роль в определении цели и задач исследования, обосновании выводов и практических рекомендаций. Автор принимал непосредственное участие в наборе и анализе диссертационного материала на всех этапах проведения научно-практического исследования: отбор и обследование пациенток, хирургическое лечение с использованием видеоэндоскопических технологий и послеоперационное ведение пациенток по поводу различных пороков развития матки и/или влагалища. Автором самостоятельно проведены систематизация и статистическая обработка полученных результатов, написание статей по теме диссертации, диссертации и автореферата диссертации. Лично автором проведена разработка алгоритмов ведения больных с различными пороками развития матки, усовершенствованы и уточнены методы диагностики, оперативного лечения, которые нашли отражение в 2-х патентах на изобретения. Совместно с коллегами автором создан регистр пороков развития, проанализированы данные 3749 больных и проведена систематическая обработка данных. Являясь опытным хирургом, полностью владеющим всеми объемами операций, лично участвовал в подавляющем большинстве операций в качестве хирурга и ведущего преподавателя, тренера специализированного симуляционного цикла по гистероскопии и лапароскопии и курса «Новые технологии в оперативной гинекологии».

Соответствие диссертации паспорту научной специальности

Научные положения диссертации соответствуют формуле специальности 3.1.4 – акушерство и гинекология. Результаты проведенного исследования соответствуют области исследования специальности, конкретно пунктам 3, 4 и 5 паспорта акушерства и гинекологии

Степень достоверности полученных результатов

Достоверность выполненного исследования определяется достаточным количеством пациенток, включенных в исследование (1576 пациенток), применением современных методов обследования, диагностики и статистической обработки данных.

Апробация работы

Материалы исследования доложены и обсуждены на заседании межклинической конференции отделений оперативной гинекологии (2021) и апробационной комиссии ФГБУ «Национальный медицинский исследовательский центр акушерства, гинекологии и перинатологии имени академика В.И. Кулакова» Министерства здравоохранения Российской Федерации (2021).

Основные положения диссертационной работы доложены и обсуждены на: Международном конгрессе «Новые технологии в диагностике и лечении гинекологических заболеваний» (Москва, 2017- 2021); Международном конгрессе по репродуктивной медицине (Москва, 2018- 2021); Всероссийском научно-образовательном форуме «Мать и дитя» (Москва, 2018-2021); Международном конгрессе «Оперативная гинекология – новые технологии» (Санкт-Петербург, 2016, 2018); Всероссийском конгрессе с международным участием «Амбулаторно-поликлиническая помощь в эпицентре женского здоровья: от менархе до менопаузы», (Москва, 2018- 2021), XIII Национальном конгрессе Итальянского общества эндоскопистов-гинекологов (Авеллино, Италия, 2018), Всемирном конгрессе Американской ассоциации гинекологов-лапароскопистов – AAGL (Лас-Вегас, США, 2018; Ванкувер, Канада, 2019; США, on-line, 2020).

Внедрение результатов исследования в практику

Полученные научные и практические результаты исследования внедрены и используются в практической работе гинекологического отделения отдела оперативной гинекологии и общей хирургии и ФГБУ «НМИЦ АГиП им академика В.И. Кулакова» Минздрава России. Результаты диссертационной работы используются в материалах семинаров, лекций.

Публикации результатов работ

По материалам диссертационной работы опубликовано 28 печатных работ, из них 19 – в рецензируемых журналах, рекомендованных ВАК при Минобрнауки РФ и 2 патента на изобретение.

Объем и структура диссертации

Диссертация изложена на 476 страницах печатного текста и состоит из введения, обзора литературы, 5 глав результатов собственных исследований, обсуждения, выводов, практических рекомендаций. Список литературы включает 362 источника, из них 91 отечественных и 271 зарубежных автора. Работа иллюстрирована 27 таблицами и 160 рисунками.

СОДЕРЖАНИЕ РАБОТЫ

Материалы и методы исследования

Диссертационное исследование проведено на базе гинекологического отделения (руководитель – дмн, профессор, академик РАН Адамян Л.В.) отдела оперативной гинекологии и общей хирургии ФГБУ «Национальный медицинский исследовательский центр акушерства, гинекологии и перинатологии имени В.И. Кулакова» Министерства здравоохранения Российской Федерации (директор – доктор медицинских наук, профессор, академик РАН Сухих Г.Т.).

Исследование носило ретроспективный и проспективный характер. Нами проведено клинико-лабораторное, хирургическое и восстановительное лечение у

1576 пациенток с врожденными пороками развития матки и/или влагалища с 2012 по 2020 годы. Проводился сравнительный анализ клинического течения заболевания в зависимости от варианта порока развития матки и/или влагалища, оценка эффективности хирургического лечения с применением новых технологий, методов восстановительной и реабилитационной терапии.

В отделении ультразвуковой и функциональной диагностики (руководитель отделения – д.м.н., профессор А.И. Гус) с помощью приборов GE Volusion E8 и E10 (Австрия), Medison Accuvix A30 (Южная Корея) всем пациенткам проводили ультразвуковое исследование органов малого таза с помощью трансабдоминального или трансвагинального датчика с частотой 3,5 и 5,0 МГц, а экспертное 3D/4D УЗИ позволяло получить изображение во фронтальной (коронарной) плоскости.

Для уточнения порока половых органов, оценки состояния и топографии органов малого таза при обследовании использовали магнитно-резонансную томографию (МРТ), мультиспиральную компьютерную томографию (МСКТ), компьютерную томографию (КТ), гистеросальпингографию (ГСГ), гистеросальпингосонографию (ГССГ), вагинографию, вагиноскопию, кольпоскопию.

МРТ-исследования проводили в отделении рентгено-радиологической диагностики отдела визуальной диагностики (руководитель отделения – к.м.н. В.Г. Быченко). Все представленные данные МРТ были получены на магнитно-резонансных томографах с индукцией поля 3Т (Magnetom Verio, Siemens, Enlargen) и 1,5Т (Signa HDxt, GE Healthcare). МРТ выполняли с учетом показаний и противопоказний.

Динамическую контраст-усиленную магнитно-резонансную томографию органов малого таза выполняли на томографе с индукцией магнитного поля 3Т (Magnetom Verio, Siemens, Enlargen).

Гистеросальпингография (ГСГ) проводилась при подозрении на аномалии развития матки (нарушение анатомического строения, недоразвитие матки) и при подготовке к полостным операциям (для исключения спаечного процесса).

При проведении лапароскопической хирургии использовали: высокочастотные электрохирургические генераторы Autocon 350 и Autocon 400 (Karl Storz GmbH & C°, Германия) и стандартные моно- и биполярные инструменты, инсуффляторы Endoflator или Thermoflator (Karl Storz GmbH & C°., Германия). Для создания пневмоперитонеума применяли газ CO_2.

Жидкостная гистероскопия выполнялась жёсткими диагностическими гистероскопами типа Hopkins II – 30°; 12°; 0° (Karl Storz GmbH & C°., Германия) с наружным диаметром 2,9-4,2 мм и помпой Hamou Endomat (Karl Storz GmbH & C°, Германия. Гистерорезектоскопию проводили моно- или биполярным резектоскопами (Karl Storz GmbH & C°, Германия).

Послеоперационное восстановительное лечение проводилось совместно с отделениями трансфузиологии и экстракорпоральной гемокоррекции (руководитель – д.м.н., профессор Федорова Т.А.), восстановительного лечения (руководитель – д.м.н. Ипатова М.В.).

Гистологическое, иммуногистохимичесое и электроно-микроскопическое исследование операционного материала проводили в 1-м патологоанатомическом отделении (руководитель отделения – д.м.н., Асатурова А.В.) по стандартным методикам.

Качество жизни оценивали на основе анализа усредненных данных анкеты «Качество жизни женщин», разработанной группой авторов ФГБУ НЦ АГиП имени академика В.И. Кулакова [Аскольская С.И. и соавт., 1998]. Для оценки сексуальной функции пациенток с аплазией влагалища и матки использовали опросник FSFI-19.

Генетические исследования выполнялись в институте репродуктивной генетики (директор института – д.б.н., профессор РАН, Трофимов Д.Ю.). Проводилось секвенирование экзома пациенток с особенностями развития репродуктивной системы. ДНК выделяли из переферической крови с использованием набора для выделения (QIAamp DNA Blood Mini Kit (QIAGEN).

Данная работа одобрена этическим комитетом ФГБУ «НМИЦ АГиП имени академика В.И. Кулакова» Минздрава России, протокол № 6, от 2019 года.

Структура исследования соответствует современным этическим нормам, протокол исследования одобрен этическим комитетом.

При статистической обработке полученных данных использовали параметрический анализ с определением достоверности различий по критерию Стьюдента, а также непараметрический корреляционный анализ по Спирмену (коэффициент корреляции R) и сравнительный анализ независимых групп ANOVA Крускела – Уоллиса (Statistica 6.0, Stat Soft, inc.).

Статистическая обработка данных производилась в программах EXCEL, BIOSTAT. Достоверность различий рассчитывалась по критерию Манна-Уитни относительно нормы в соответствующей возрастной группе, при корреляционном анализе оценивался также коэффициент корреляции Пирсона.

Результаты собственных исследований и их обсуждение

Обследованы и прооперированы 1576 пациенток с пороками развития матки и/или влагалища, которые были разделены на 8 групп согласно классификации пороков развития матки и/или влагалища (Адамян Л.В., Хашукоева А.З., 1998). В 1-ю группу вошла 161 (10,2%) пациентка с аплазией влагалища и матки; во 2-ю – 27 (1,7%) с аплазией влагалища и функционирующей маткой; в 3-ю – 79 (5,0%) с однорогой маткой; в 4-ю – 45 (2,9) с двурогой маткой; в 5-ю – 234 (14,8%) с удвоением матки и влагалища, в 6-ю – 977 с внутриматочной перегородкой; в 7-ю – 20 (1,3%) с изолированной перегородкой влагалища и 33 (2,1%) пациентки со сложныи комбинированными пороками развития (врожденные кишечно-половые свищи, экстрофия мочевого пузыря и выпадение матки) представлены в 8-й группе. Возраст обследованных пациенток колебался от 18 до 48 лет.

Распределение пациенток по группам представлено на Рисунке 1.

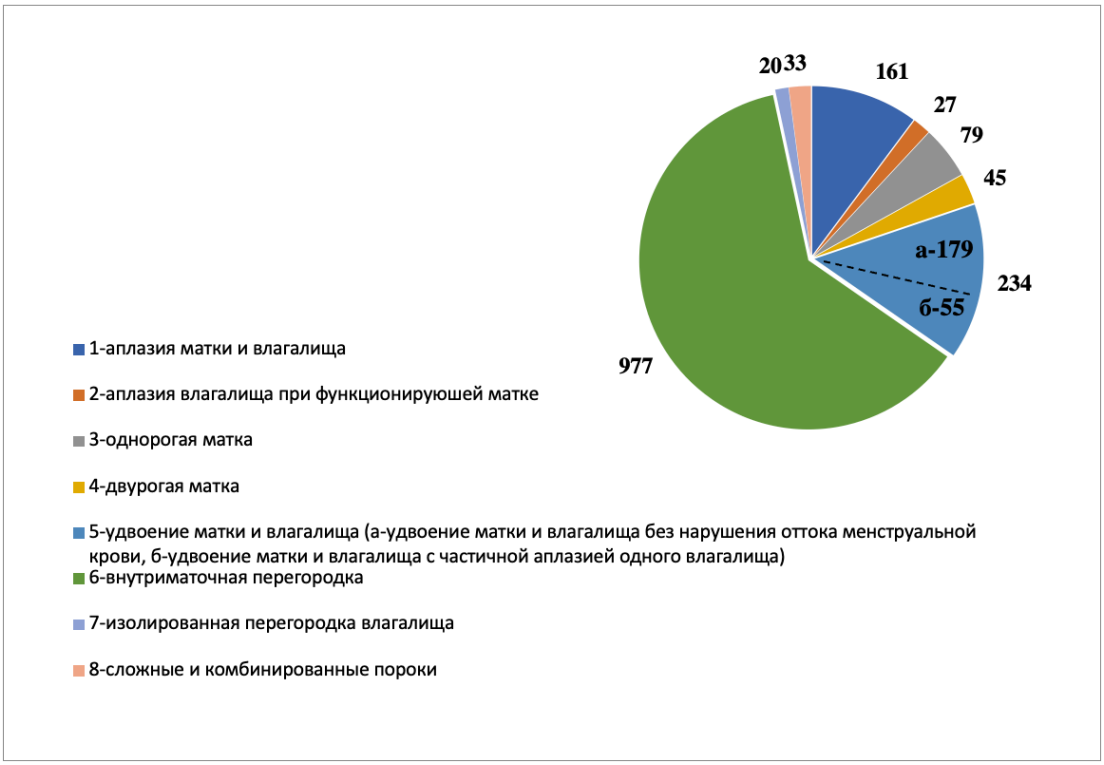

Рис.1. – Распределение пациенток с пороками развития матки и/или влагалища по группам

Нами установлена зависимость между вариантом порока развития половых органов и возрастом пациентки, в котором появляются симптомы заболевания.

Отличительной особенностью пороков развития матки и/или влагалища является выявленное нами их сочетание в 79,1% наблюдений с соматическими аномалиями развития различных органов и систем, включая врожденные пороки сердца, аномалии костно-мышечной системы пороки развития ЖКТ. Наибольшее их количество выявлено при аплазии влагалища и матки – в 56,9% наблюдений. Аналогичные данные приведены в работах Мурватова К.Д. (1994), Хашукоевой А.З. (1998), Rock (1997), Pittock (2005), Oppelt (2007), McGowan (2015).

Особого внимания заслуживают сочетания пороков развития половых органов с аномалиями развития мочеполовых органов в виде аплазии почки, удвоения ЧЛС, тазовой дистопии почки (порой единственной), которые выявлены при аплазии влагалища и матки в 26,1% случаев, при аплазии влагалища и функционирующей матке – в 33,3%, при однорогой матке – в 32,9%, при двурогой матке – в 13,3%, при удвоении матки и влагалища – в 14,5%, при удвоении матки

и влагалища с частичной аплазией одного влагалища – в 100%, у пациенток с внутриматочной перегородкой – в 7,2% наблюдений.

Нами впервые проведено генетические исследование с использованием секвенирования экзома (кодирующей части гена) у пациенток с сочетанными пороками развития, которое выявило гены NPHP3, TMEM67, GJB2, ROBO2, MYRF, TRP6, SRCAP, PROKR2, SPRY4, GREB1L, а также ген андрогенового рецептора AR, которые, с высокой долей вероятности, могут быть ассоциированы с патогенезом пороков развития матки и влагалища. Каждый из выявленных нами генов обнаружен также и при нарушении развития почек и мочевых путей. Для подтверждения значимости этих генов мы считаем необходимым изучить их у родственников пациенток или у других пациенток с пороками матки и влагалища. Изученный нами вероятно патогенный GREB1L, мутации в котором приводят к Renal Hypodysplasia/Aplasia, также был обнаружен и описан Herlin и De Tomasi L. в этиологии аплазии матки и влагалища [De Tomasi L., 2017; Herlin M., 2019]. Выявление генетической природы пороков развития женских половых органов позволит не только уточнить диагноз, но и оценить риски повторного рождения в семье детей со схожими пороками развития и, при необходимости, провести исследования пренатально.

Наиболее частой сопутствующей гинекологической патологией у пациенток с пороками развития матки и влагалища был НГЭ и аденомиоз, что и подтверждало в большинстве случаев причину длительного болевого синдрома, бесплодия. Выявление у пациенток с пороками развития матки и влагалища НГЭ и аденомиоза, вне зависимости от наличия или отсутствия функционирующего эндометрия, по-новому позволяет объяснить эмбриональную теорию развития эндометриоза, свидетельством чего служит выявленный нами вариант аплазии матки и влагалища без функционирующих рогов с наличием эндометриоидных кист яичников и очагов наружного эндометриоза.

Среди пациенток с аплазией влагалища и функционирующей маткой наружный генитальный эндометриоз выявлен у 12 (44,4%), с однорогой маткой – у 32 (40,5%), с двурогой маткой – у 18 (40,2%) женщин, с удвоением матки и

влагалища без нарушения оттока менструальной крови – у 76 (42,5%), с удвоением матки и влагалища и аплазией одного влагалища – у 22 (40,0%), с внутриматочной перегородкой – у 454 (46,5%) пациенток.

Выявление НГЭ или аденомиоза у пациенток с пороками развития матки и влагалища диктует необходимость проведения раннего хирургического лечения, что предотвращает появление инфильтративных форм эндометриоза, эндометриоз-ассоциированного бесплодия, диспареунии и дисменореи, и значительно повысит качество жизни.

2D трансвагинальное (трансректальное – при отсутствии половых контактов в анамнезе) или трансабдоминальное УЗИ позволило в 87,1% случаев выявить порок развития матки. 3D УЗИ проведено у пациенток с внутриматочной перегородкой, подозрением на Т-образную полость матки, когда требовалось четкое описание не только наружного контура матки, но и полости матки.

Нами определены 4 основных показания к проведению МРТ: случаи сложных пороков развития; сомнения в трактовке результатов, полученных при УЗИ; несоответствие жалоб пациентки с диагнозом, установленным на основании проведенного 2D-ультразвукового исследования; необходимость определения доступа и объема планируемой реконструктивно-пластической операции. Несомненным преимуществом МРТ явилась возможность точной диагностики сочетанной гинекологической патологии: аденомиоза, миомы матки, сочетанных пороков развития почек.

Современные визуализации (МРТ, 3D-УЗИ) могут порой заменить инвазивные методы обследования пациенток при двурогой матке и неполной форме внутриматочной перегородки, но преимущества лапароскопии и гистероскопии в диагностике пороков развития половых органов несомненны как для уточнения формы порока, так выявлении и ликвидации соопутствующей патологии.

В настоящем исследовании нами выявлены и описаны отдельные варианты различных пороков развития матки и/или влагалища. Так, при аплазии влагалища и функционирующей матке выявлены различные формы в зависимости от степени

аплазии, а именно атрезия девственной плевы, аплазия верхней трети-двух третей влагалища с полной или с частичной атрезией цервикального канала, аплазия средней трети влагалища, аплазия нижней 1/3 влагалища, аплазия нижних 2/3 влагалища, полная аплазия влагалища, аплазия влагалища с нормальной маткой и аплазия влагалища с рудиментарной функционирующей маткой.

При двурогой матке нами было выявлено три варианта: седловидная, неполная и полная форма двурогой матки.

На основании анатомических форм однорогой матки и наличия/отсутствия рудиментарного рога выделено 4 варианта: однорогая матка с рудиментарным рогом, сообщающимся с полостью основного рога; однорогая матка с рудиментарным рогом, не сообщающимся с полостью основного рога; однорогая матка с рудиментарным рогом без полости; отсутствие рудиментарного рога. В ходе исследования мы выявили отдельный вариант порока при однорогой матке – uterus Robert's, при котором основной рог матки и рудиментарный рог представляли по анатомическому строению нормальную (единую) форму матки.

При проведении лапароскопии нами обнаружено 3 варианта удвоения матки: при первом варианте тело матки напоминало неполную или седловидную форму двурогой матки (разделение на два рога наблюдалось только в верхней трети тела матки); при втором варианте тело матки напоминало полную форму двурогой матки (разделение на два рога начиналось на уровне крестцово-маточных связок); при третьем варианте выявлены две матки, не связанные между собой, располагавшиеся у стенок малого таза. Отдельный вариант удвоения матки с нарушением оттока – удвоение матки и влагалища с аплазией одного влагалища. Как правило, у пациенток с удвоением матки и аплазией одного влагалища выявлялась врожденная аномалия развития почки на стороне поражения влагалища.

Нами выявлены и описаны варианты внутриматочной перегородки в 4-х подгруппах: 1 подгруппа – внутриматочная перегородка занимает верхнюю четверть-треть полости матки (седловидная форма внутриматочной перегородки); 2 подгруппа – внутриматочная перегородка простирается от верхней до нижней

трети полости матки (неполная внутриматочная перегородка); 3 подгруппа – внутриматочная перегородка занимает всю полость, начиная от дна матки, доходя до внутреннего зева (полная внутриматочная перегородка); 4 подгруппа – наличие внутриматочной перегородки от дна с переходом на цервикальный канал, разделяя его (полная внутриматочная перегородка).

Впервые нами выявлены изолированные перегородки влагалища, которые встречались как при нормально развитой матке, так и в сочетании с другими пороками развития матки – неполная внутриматочная перегородка, седловидная форма внутриматочной перегородки.

Согласно классификации ESHRE/ESGE (2016) [Grimbizis G.F., 2016], в отдельную группу выделяют Т-образную форму полости матки, при которой матка имеет внутриполостные изменения, придавая ей Т-образную форму, выявляются тяжи в полости матки, расширение нижних 2/3 матки.

Так же нами выделена группа пациенток – 33 (2,1%) женщины с редкими и сложными пороками развития (врожденные кишечно-половые свищи, экстрофия мочевого пузыря, атрезия ануса, урогенитальный синус). У данных пациенток значительно страдает качество жизни, что обусловлено жалобами на боли, дисменорею, бесплодие, нарушения со стороны мочеиспускания и дефекации, что требовало мультидисциплинарного подхода.

Объем и тактика хирургического лечения полностью зависят от типа порока развития, а также от сопутствующей гинекологической патологии.

После уточнения диагноза порока развития половых органов в зависимости от класса принадлежности, согласно использованной нами классификации, проведено персонифицированное лечение.

Нами выполнено обследование и лечение 1576 пациенток с различными пороками развития матки и/или влагалища.

По поводу аплазии влагалища и матки проведено обследование и лечение, включая восстановительное, 161 пациентки, из них у 134 выполнен одноэтапный кольпопоэз из тазовой брюшины в различных модификациях, разработанных и внедренных нами, 21 пациентке выполнен кольпопоэз по Шерстневу, остальные 6

пациенток с аплазией влагалища и матки с естественным кольпопоэзом обратились к нам для решения вопроса о возможности реализации репродуктивной функции.

Классический одноэтапный кольпопоэз из тазовой брюшины с лапароскопической ассистенцией по методике Адамян Л.В (1992) нами выполнен у 47 пациенток с аплазией влагалища и матки. Нами были разработаны и успешно внедрены 3 различающиеся по технике выполнения модификации выполнения одноэтапного кольпопоэза, показаниями к которым были различные анатомические особенности: ригидная брюшина, рубцовые изменения в ректо-уретральном пространстве, наличие в анамнезе неудачных попыток формирования неовлагалища, неэффективные курсы бескровного или естественного кольпопоэза, наличие в анамнезе операций на органах малого таза с возникновением спаечного процесса, возникновение эмфиземы предбрюшинной клетчатки до формирования тоннеля между прямой кишкой и мочевым пузырем, выраженное ожирение.

Проведенные нами у 87 пациенток с аплазией влагалища и матки новые модификации лапароскопического кольпопоэза из тазовой брюшины (лапаро-промежностный доступ, тотальный лапароскопический кольпопоэз, кольпопоэз из тазовой брюшины с преимущественным использованием брюшины мочевого пузыря и передне-боковых стенок малого таза) позволили установить преимущества тотального лапароскопического кольпопоэза: все этапы операции проводились под полным визуальным контролем, используя оптическое увеличение, что максимально уменьшало возможные риски ранения мочевого пузыря, прямой кишки. Пневмодиссекция, проводимая при формировании ректо-уретрального канала, значительно облегчила дифференциацию анатомических слоев, прецизионную диссекцию, что также снизило риски ранения смежных органов. Это обеспечило более благоприятное течение послеоперационного периода. Тотальный лапароскопический кольпопоэз, при котором все этапы формирования неовлагалища проводятся лапароскопическим доступом, может быть более стандартизирован и легче воспроизводим гинекологами-хирургами,

имеющими навыки и опыт выполнения операций в брюшной полости лапароскопическим доступом.

Нами получен Патент на изобретение RU 2 585 739 C9 МПК «Новый способ операции брюшинного кольпопоэза, выполняемого для хирургической коррекции порока развития внутренних половых органов - аплазии влагалища и матки» (Бобкова М.В., Адамян Л.В., Аракелян А.С., Хорошун Н.Д., Макиян З.Н.).

Мы считаем, что выбор брюшинного кольпопоэза для создания неовлагалища у пациенток с аплазией влагалища и матки является наиболее оптимальным способом коррекции с применением собственных тканей, поскольку сопровождается низкой частотой осложнений (отторжение имплантата, реактивные изменения), а сформированное неовлагалище позволяет через 2-3 месяца вести полноценную половую жизнь.

Учитывая полученные нами данные об отсутствии изменений стероидогенеза в яичниках, у пациенток с аплазией влагалища и матки возможна реализация репродуктивной функции с использованием методов ВРТ – суррогатное материнство.

При аплазии влагалища и функционирующей матке оперативное лечение проводилось в зависимости от степени недоразвития влагалища. При аплазии гимена, аплазии нижней трети и аплазии нижних 2/3 влагалища хирургическое лечение заключалось во вскрытии, опорожнении гематокольпоса и пластике влагалища; необходимо помнить о возможном ранении мочевого пузыря и прямой кишки, образовании мочеполовых и кишечно-влагалищно-промежностных свищей. Вскрытие гематокольпоса должно проводиться одновременно с лапароскопией, при которой контролируется ход операции, выполняемой влагалищным доступом, параллельно устраняется сопутствующая гинекологическая патология, которая встречается часто.

При полной аплазии влагалища и функционирующей рудиментарной матке на 1-м этапе выполнялась лапароскопия для окончательного уточнения диагноза (ревизионная лапароскопия), нередко с восстановлением анатомо-топографических взаимоотношений, при необходимости – ретроградная

гистероскопия для выяснения степени недоразвития матки, оценки возможности и целесообразности выполнения органосохраняющей реконструктивно-пластической операции, в ходе которой создавался отток из матки менструальной крови, с формированием влагалища.

Для пациенток с полной аплазией влагалища и агенезией цервикального канала или шейки матки нами разработана и успешно внедрена в практику новая техника формирования маточно-вестибулярного или маточно-влагалищного анастомоза, выполнявшаяся на всех этапах лапароскопическим доступом. Во время лапароскопии выполнялось разделение спаек, восстановление нарушенных топографо-анатомических взаимоотношений, устранялась сопутствующая гинекологическая патология (резекция яичников, сальпингостомия, тубэктомия, коагуляция, иссечение очагов наружного генитального эндометриоза.).

У 79 пациенток с однорогой маткой и рудиментарным рогом выполнена лапароскопия и гистероскопия, что позволило определить тактику дальнейшего ведения. При выявлении однорогой матки с рудиментарным рогом, независимо от его функционирования, необходимо его удаление. Нами разработаны и внедрены новые технологические подходы, использование современных противоспаечных барьеров, ареактивных шовных материалов, комплексное применение современных электрохирургических инструментов и ультразвуковой энергии для профилактики разрыва матки при последующих беременностях и снижения вероятности формирования спаечного процесса.

Мы считаем обязательным удаление рудиментарного рога с маточной трубой на одноименной стороне при однорогой матке, что позволяет избавиться от болевого синдрома, связанного с нарушением оттока менструальной крови и наличием аденомиоза, избежать разрыва матки при беременности в рудиментарном роге, а также является профилактикой возникновения эпителиального рака яичников. При гистологическом исследовании удаленных рудиментарных рогов в 46,9% случаев эндометрий был нефункционирующим, в 53,1% – в фазе пролиферации или секреции. Установлено, что мышечная ткань характеризовалась хаотичным расположением мышечных волокон, а мышечные

клетки были в состоянии дистрофии и атрофии, частично с мукоидозом, гиалинозом, межмышечным склерозом и некробиозом.

Нами установлено, что у 59,7% больных с нефункционирующим эндометрием в рудиментарном роге выявлены аденомиоз и многочисленные эндометриоидные гетеротопии и у 64,7% пациенток с функционирующим эндометрием - эндометриоз в виде эндометриоидных гетеротопий или аденомиоза. Наличие аденомиоза при нефункционирующем эндометрии может иметь эмбриональное происхождение.

Удаление рудиментарного рога при однорогой матке по разработанным нами хирургическим подходам, позволяет проводить роды через естественные родовое пути (если нет акушерских противопоказаний), поскольку рудиментарный рог иссекается значительно выше его места отхождения за счет выкраивания мышечно-серозного лоскута с последующим укреплением стенки матки в области отсечения рудиментарного рога, что обеспечивает в дальнейшем состоятельность шва на матке.

При диагностировании у пациенток с однорогой маткой и нарушениями репродуктивной функции сопутствующей гинекологической патологии нами была проведена их коррекция: резекция яичника – у 8 (10,1%), миомэктомия – у 13 (16,5%), коагуляция и иссечение очагов наружного генитального эндометриоза – у 32 (40,5%), дриллинг яичников – у 5 (6,3%), рассечение внутриматочных синехий – у 5 (6,3%), а также разделение спаек – у 16 (20,3%) [Heinonen P.K., 1997; Fedele L., 2005].

У 179 пациенток с удвоением матки и влагалища без нарушения оттока менструальной крови во время лапароскопии проводилась коррекция сопутствующей гинекологической патологии: коагуляция и иссечение очагов НГЭ (40,0%), в 37,8% – разделение спаек, в 17,8% – цистэктомия по поводу эндометриоидных кист или доброкачественных опухолей яичника, в 15,6% – миомэктомия, в 11,1% – рассечение внутриматочных синехий, в 6,7% – дриллинг яичников.

У пациенток с удвоением матки и влагалища с аплазией одного влагалища также выполнялась одновременная лапаро- и гистероскопия: выявлялись две асимметричные матки в 43 (78,2%) случаях, в брюшной полости присутствовала жидкая темная кровь за счёт ретроградного заброса менструальной крови через маточные трубы, как правило, определялся гематосальпинкс, редко – пиосальпинкс, а в малом тазу ниже тела матки определялось округлое образование различных размеров, вдающееся в малый таз – гематокольпос. Лечение пациенток с удвоением влагалища и частичной аплазией одного влагалища заключалось в вагинопластике – вскрытии, опорожнении гематометры с максимальным иссечением стенки аплазированного влагалища.

У данных пациенток выявлялись сопутствующие заболевания, также потребовавшие одномоментной коррекции во время лапароскопии.

У пациенток с двурогой маткой, как правило, выполнялась гистероскопия в сочетании с лапароскопией для точного определения варианта (седловидная, неполная и полная форма) порока развития матки. Во время лапароскопии проведена коррекция выявленной гинекологической патологии, что значительно повышало шансы на реализацию репродуктивной функции.

Седловидная и неполная форма двурогой матки не оказывают значимого влияния на наступление беременности и не требует хирургической коррекции. Основной вопрос у данных пациенток состоит в вынашивании беременности. Мы рекомендуем врачам при наступлении беременности проводить тщательный контроль за течением беременности, госпитализацию в акушерский стационар при явлениях угрозы прерывания беременности и в критические сроки, что позволяет довести беременность до доношенного срока.

Полная форма двурогой матки, которая проявляется, как правило, невынашиванием беременности, преждевременными родами, должна быть оценена относительно целесообразности проведения метропластики при исключении других факторов нарушения репродуктивной функции. Реконструктивно-пластическая операция, заключающаяся в выполнении метропластики лапароскопическим доступом, позволяет создать единую полость

матки. Но всегда надо учитывать наличие рубца по передней и задней стенке матки, высокие риски возникновения спаечного процесса, профилактику которого мы проводили интраоперационно, используя противоспаечные барьеры. Не менее грозное осложнение, которое может проявиться как во время беременности, так и в родах – разрыв матки по рубцу, что требует тщательного контроля за состоянием рубца в процессе наступившей беременности. Во всех случаях родоразрешение проводится путем операции кесарево сечения.

977 пациенткам с внутриматочной перегородкой нами проведено ее рассечение с использованием различных инструментов: петлей или ножницами резектоскопа с использованием монополярной энергии – в 667 (68,3%) случаях и биполярной энергии – в 137 (14,0%) случаях. Механическое рассечение внутриматочной перегородки с помощью ножниц выполнено у 117 (11,9%) больных.

Рассечение внутриматочной перегородки с минимальной кровопотерей, без специальной подготовки эндометрия выполнялось нами в 1-ю фазу менструального цикла, не позже 6-8 дня. В ряде случаев одновременно с гистерорезектоскопией у больных с бесплодием проводилась лапароскопия. Во время лапароскопии нами выполнялась коагуляция и иссечение наружного генитального эндометриоза у 454 (46,5%) пациенток, разделение спаек – у 220 (22,5%), резекция яичника по поводу НГЭ, эндометриоидных кист яичников – у 175 (17,9%), миомэктомия – у 178 (18,3%), тубэктомия при наличии сактосальпинкса – у 32 (3,3%), дриллинг яичников при СПКЯ – у 38 (3,9%) пациенток.

При Т-образной форме матки, значительно уменьшающей объем полости матки, методом выбора является предложенная и внедренная нами гистероскопическая метропластика, после которой имело место наступление беременности у 60% пациенток, заинтересованных в беременности.

Нами отмечены положительные репродуктивные исходы после хирургической коррекции внутриматочной перегородки: беременность после гистероскопической метропластики наступила у 76,4% пациенток,

заинтересованных в реализации репродуктивной функции, а у 84,5% из них произошли срочные роды. Кесарево сечение выполнено лишь в 15,5% наблюдений, показаниями к которому явились преэклампсия, преждевременная отслойка плаценты, острая гипоксия и тазовое предлежание плода.

Из 48 (60,8%) пациенток с однорогой маткой, подвергшихся оперативному лечению, беременность наступила у 28 (58%), из них у 21 (43%) - беременность закончилась родами через естественные родовые пути, у 8 (38%) выполнено кесарево сечение по различным показаниям, у 5 (23%) произошел самопроизвольный выкидыш или диагностирована неразвивающаяся беременность в первом триместре. 1 пациентка в момент исследования была беременной, у 1-й пациентки не удалось выяснить исход беременности в связи с ее переездом и отсутствием контакта.

Репродуктивная функция восстановилась у 53,7% пациенток с двурогой формой матки после лапароскопии и гистероскопии с одновременной коррекцией сопутствующей гинекологической патологии. Преждевременные роды на сроке 31-36 недели отмечены у 4-х пациенток, на сроке 37-39 недель – у 18 пациенток с двурогой маткой. Роды через естественные родовые пути произошли у 10 пациенток, кесарево сечение выполнено у 12 пациенток по различным показаниям. У 3-х пациенток после проведения метропластики по поводу Т-образной матки зарегистрировано 4 беременности. Все беременности были достигнуты благодаря программам ВРТ, из них у двух пациенток выполнено плановое кесарево сечение на сроке 37–38 недель. У третьей пациентки беременность дважды прерывалась на сроке 6-7 недель – самопроизвольный выкидыш и на сроке 7–8 недель – неразвивающаяся беременность. Среди 14 пациенток, подвергшихся рассечению изолированной перегородки влагалища, беременность наступила у 12 (85,6%), из них у 8 (66,7%) закончилась родами через естественные родовые пути, у 2 (16,7%) выполнено кесарево сечение по различным показаниям, у 2 (16,7%) произошел самопроизвольный выкидыш или диагностирована неразвивающаяся беременность в первом триместре.

Учитывая наличие в анамнезе внутриматочных вмешательств после самопроизвольных абортов у пациенток с однорогой и двурогой маткой, внутриматочной перегородкой, удвоением матки и влагалища с аплазией одного влагалища маткой матка, наличием внутриматочных синехий и проблем с «тонким» эндометрием, крайне важным является восстановительное лечение, которое будет способствовать регенерации функционального слоя эндометрия.

Восстановительное лечение включало тщательное обследование на предоперационном этапе, выявление инфекционных агентов в полости матки, использование щадящих видов энергии для профилактики травмы эндометрия во время операции. В послеоперационном периоде проводили терапию, способствующую улучшению регенеративных процессов эндометрия, включающую PRP, озонотерапию, плазмаферез, введение в полость матки противоспаечных барьеров последнего поколения.

Немаловажным является разработанная нами с учетом возраста, анамнеза, репродуктивных планов, объема перенесенного хирургического вмешательства персонифицированная восстановительная программа, включающая современные физиотерапевтические, эфферентные методы, гормональное лечение.

При гистологическом, иммуногистохимическом, электронно-микроскопическом исследованиях операционного материала (биоптат эндометрия, рудиментарные рога, ткань внутриматочной перегородки, ткань неовлагалища) нами выявлены особенности гистоархитектоники в зависимости от варианта порока развития матки и/или влагалища.

При гистологическом исследовании рудиментарного рога однорогой матки обнаружена мышечная ткань с хаотичным расположением мышечных волокон, а также мышечные клетки в стадии дистрофии и атрофии.

У пациенток с аплазией матки и влагалища через 3 месяца после выполнения кольпопоэза нами выполнено морфологическое и электронно-микроскопическое исследование стенки неовлагалища для определения его структуры: стенка неовлагалища выстлана МПЭ с выраженной дифференцировкой, характерной для влагалищной стенки здоровых женщин.

Аналогичные данные представлены в работах Шахматовой М.П., 1978; Курбановой А.Г., 1984; Хашукоевой А.З., 1998; Keser, 2005.

Пациентки, впервые столкнувшиеся со своим диагнозом аплазия матки и влагалища, зачастую испытывают шок, замешательство, страх, депрессию, суицидальные мысли, стыд, вину и отрицание. Необходимо учитывать эмоциональные реакции пациентов на услышанный ими диагноз порока развития половых органов, что требует от врача предоставления дополнительной и расширенной информации о заболевании и возмжностях лечения, перспективах реализации репродуктивных планов [Хашукоева А.З., 1998; Heller-Boersma, 2009].

Используя опросники «Качество жизни женщин» и FSFI-19 (The Female Sexual Function Index) [Rosen R., 2000], мы наблюдали схожие проявления эмоционального состояния. До проведения хирургического вмешательства основная часть пациенток чувствовала себя сексуально неполноценной, испытывала социальный дискомфорт и зачастую ограничивала себя в повседневных общениях с друзьями, родственниками и противоположным полом. Также пациентки имели перепады настроения и проявляли эмоции по малозначимым причинам. По результатам опросника после проведения реконструктивно-пластических операций по коррекции порока развития половых органов мы наблюдали значительное улучшение по всем основным показателям эмоционального и сексуального состояния.

Учитывая особую социальную значимость восстановления функции репродуктивной системы у больных с пороком матки и влагалища нами под руководством академика РАН, д.м.н., профессора Адамян Л.В. проведен сбор данных по врожденным порокам развития половых органов в различных регионах РФ, который лег в основу составления регистра пороков развития гениталий. Сбор данных осуществлялся двумя способами: с помощью анкетного исследования (860 карт) и анализа историй болезни пациенток с врожденными пороками развития половых органов, пролеченных в отделении оперативной гинекологии ФГБУ «НМИЦ АГП им. В.И.Кулакова» Минздрава РФ (отобраны 1313 карт).

В данный регистр мы внесли следующие данные: возраст, вариант порока развития половых органов, выявляемость пороков развития с учетом клинической симптоматики, по проведенному диагностическому поиску и выполненным реконструктивно-пластическим операциям.

При распределении случаев выявления порока женских половых органов в зависимости от возраста нами установлено, что для атрезии девственной плевы максимальное число приходится на самый младший возраст – до 10 лет (32%), затем выявляемость данного порока развития резко снижается, а после 30 лет практически не встречается. Ранний пик выявления данного порока развития влагалища можно объяснить тем, что он легко диагностируется и сопряжен с началом менструальной функции и яркой клинической картиной.

Следующий пик выявляемости врожденных пороков развития половых органов приходится на возраст 16-20 лет и, вероятно, связан с началом полового созревания и трудностями при половом контакте. В 16-20 лет выявляются такие пороки развития, как сложные и редкие комбинированные пороки (49%), урогенитальный синус (39%), аплазия влагалища и матки (38%), синдром Шерешевского-Тернера (38%), гипертрофия малых половых губ (38%), аплазия влагалища при функционирующей матке (37%), экстрофия мочевого пузыря (37%).

Очередной возрастной пик выявления врожденного порока развития половых органов установлен в возрасте 21-30 лет и, возможно, обусловлен возникающими проблемами при реализации репродуктивной функции. В возрасте 21-30 лет чаще всего выявлялись такие пороки развития половых органов, как гипоплазия матки (67% случаев в возрасте 21-25 лет), экстрофия мочевого пузыря (42% случаев в возрасте 21-25 лет), внутриматочная перегородка (36% случаев в возрасте 26–30 лет), перегородка влагалища (36% случаев в возрасте 21-25 лет), аномалия развития яичников (35% случаев в возрасте 21-25 лет), двурогая матка (33% возрасте 26-30 лет), седловидная матка (33% в возрасте 26-30 лет). Выявление удвоения матки и влагалища имеет два пика в 16-20 (20%) лет и в 26-30 (23%) лет, скорее всего обусловленное вариантом развития данного порока:

при удвоении матки и влагалища с аплазией одного влагалища в 16-20 лет и при удвоении матки и влагалища без нарушения оттока менструальной крови – в 26-30 (23%) лет. Полученные нами данные могут помочь в повседневной работе акушера-гинеколога поликлинического звена для выявления возможного порока развития половых органов в разные периоды жизни молодой женщины.

Нами установлено, что в 92% случаев на первом диагностики врожденных пороков развития половых органов выполнено УЗИ.

Результаты анкетного исследования реконструктивно-пластических операций, выполненных у пациенток с пороками развития половых органов в различных регионах Российской Федерации, значительно отличаются от итоговых данных. По результатам анализа 860 анкет было проведено 225 операций у 198 пациенток (23%), что почти в три раза меньше, чем у пациенток, пролеченных в нашем Центре – 69%. Больше всего операций было проведено при удвоении матки и влагалища (22%; 40), аплазии влагалища и матки (17%; 32) и двурогой матке (15%; 27). При этом при экстрофии мочевого пузыря операции проводились в 100% случаев (1), при нарушении развития пола в 86% (6), при аплазии влагалища и функционирующей матке в 79% (19) случаев.

Нами получены удручающие цифры по количеству пациенток, оперированных по поводу внутриматочной перегородки в регионах Российской Федерации – всего лишь 33%, тогда как доля подобных пациенток, оперированных в Москве, соответствует 88%. Аналогичные данные получены по количеству реконструктивно-пластических операций у пациенток при аплазии влагалища и матки: в регионах – 30%, в Москве – в 91%, при перегородке влагалища – 13% в регионах и 54% в Москве.

Всего было проведено 1499 операций (69%), из них чаще выполнялись операции при аплазии влагалища и матки (31%), внутриматочной перегородке (30%) и удвоении матки и влагалища (14%), причем, доля оперированных пациентов в регионах ниже, чем с учетом данных московского реестра.

Мы предполагаем, что данная статистическая неоднородность связана с недостаточной информированностью специалистов из регионов о принципах

хирургического лечения пороков гениталий, выбора оптимального метода реконструктивно-пластической операции, а также о тактике восстановительного лечения.

Результаты анализа свидетельствуют о необходимости продолжения работы по дальнейшему созданию Общероссийского Регистра «Пороки развития женских половых органов». Ключевой задачей дальнейших исследований является оценка корреляции между вариантом врожденных аномалий половых органов как с генитальными и экстрагенитальными заболеваниями, так и с другими пороками различных органов и систем. На основании полученных данных мы планируем разработать и стандартизировать тактику ведения пациенток, включающую предоперационное обследование с использованием современных методов визуализации и хирургическую коррекцию с применением минимально инвазивных технологий.

Проведен анализ 2173 карт пациенток с пороками развития женских половых органов из 78 регионов России, из них наибольшее количество больных было из Москвы – 346 (15,9%), из Саратовской области – 159 (7,3%), из Московской области – 126 (5,8 %) и Краснодарского края – 116 (5,3%).

Согласно данным регистра у 65% (1 416 случаев) врожденных пороков развития половых органов выявлено в 16-30 лет, а максимальное количество выявлено в 26-30 лет – 23,1% (502 случая) и в 21-25 лет – 22,3% (484 случая).

Наиболее часто встречались следующие формы пороков: аплазия матки и влагалища – 524 (24,1%); внутриматочная перегородка – 491 (22,6%); двурогая матка – 412 (19,0%,) и удвоение матки и влагалища – 347 (16,0%). Нами у 2173-х пациенток выявлено 2352 порока развития, что свидетельствует о сочетании нескольких пороков развития у одной и той же пациентки. Суммарная частота встречаемости пороков развития в целом по разным регионам различается незначительно. Оценивая в целом результаты анализа данных регистра, мы считаем целесообразным продолжить дальнейшую работу по регистру пороков развития и ввести этот раздел заболевания в статистическую учетность, что позволит в более раннем возрасте выявлять их, уточнить особенности, дать

оценку состояния репродуктивной функции и провести адекватную коррекцию и восстановительное лечение.

Таким образом, проведенная нами работа продемонстрировала роль наследственных и генетических факторов в развитии пороков матки и влагалища, позволила разработать оптимальный план диагностического поиска, необходимый объем хирургической коррекции и реабилитации, что позволило улучшить регенеративные и репродуктивные исходы, социальную адаптацию и качество жизни пациенток.

ВЫВОДЫ

1. Факторами риска развития пороков матки и влагалища являются нарушения преморбидного фона, вызванные неблагоприятным воздействием окружающей среды, профессиональными вредностями, перенесенными заболеваниями инфекционной и вирусной этиологии, нарушениями эмбриогенеза, а также наследственные факторы. У 42% пациентов в результате секвенирования экзома выявлены варианты генов (NPHP3 и TMEM67), которые потенциально могут быть причиной возникновения пороков развития матки и влагалища.
2. Клинические проявления пороков матки и влагалища варьируют в зависимости от варианта анатомического развития. Наиболее частыми жалобами являются невозможность осуществления половой жизни, первичная аменорея, болевой синдром, невынашивание беременности, первичное и вторичное бесплодие. У 23% наблюдается асимптоматическое течение заболевания, что приводит к поздней диагностике, которая также является свидетельством отсутствия должного внимания при скрининге и диспансеризации, нацеленного на выявление пороков развития.
3. Аплазия влагалища и матки как порок, формирующийся в раннем периоде эмбриогенеза, также как и другие пороки матки сочетается с аномалиями развития других органов и систем: 6,7% – желудочно-кишечного тракта, 4,4% – костно-мышечной системы, 11% – сердечно-сосудистой системы. Наиболее частыми сочетаниями являются пороки развития мочевыделительной системы

(аплазия почки, тазовая дистопия почки, экстрофия мочевого пузыря и др.), которые встречаются в 43,8 % случаях.

4. Пороки развития матки и влагалища сочетаются с другими гинекологическими заболеваниями: наружным генитальным эндометриозом (40–60% случаев), аденомиозом (до 45%), СПКЯ (до 9%), миомой матки (до 27%), внутриматочными синехиями (до 7%), что может косвенно свидетельствовать об общности неблагоприятных факторов, лежащих в основе патогенеза этих заболеваний и нарушений репродуктивной функции. Современный комплексный подход к методам визуализации (УЗИ, МРТ, МСКТ, лапароскопия, гистероскопия) позволяет установить наличие сопутствующей гинекологической патологии, что способствует не только раннему выявлению порока, но и выбору оптимального объема симультанного хирургического вмешательства, направленного на коррекцию порока, устранение сопутствующего заболевания и восстановление репродуктивной функции.

5. Оперативное лечение с применением эндоскопических доступов, хирургических энергий (электрической, лазерной, ультразвуковой) является ключевым методом коррекции пороков развития, восстановления репродуктивной функции и улучшения качества жизни в целом. Показаниями к хирургическому лечению пороков развития матки и влагалища являются наличие и сочетание следующих факторов: нарушение оттока менструальной крови, невынашивание беременности, бесплодие (первичное и вторичное), болевой синдром. Применение функциональной МРТ и других современных методов визуализации обеспечивает наряду с повышением эффективности как диагностики, так и хирургического лечения, разработку персонифицированного прецизионного подхода к пациенткам.

6. С целью повышения эффективности хирургического лечения пациенток с аплазией влагалища и матки, являющейся наиболее сложным пороком в связи со значительными нарушениями топографо-анатомических взаимоотношений, многообразием форм, отсутствием стандартизации операции и высоких рисков интра- и постоперационных осложнений, нами разработаны три новых метода

брюшинного кольпопоэза, которые позволили оптимизировать оперативное лечение, обеспечив минимальную инвазивность и кровопотерю, а также максимальную безопасность. Продолжительность операции составила 55±17 мин, общая кровопотеря – 73±16 мл, процент осложнений – 1,5% (2 пациентки).

7. Комплексный подход к восстановлению репродуктивной функции у пациенток с пороками развития матки и влагалища, включающий наряду с высокими хирургическими технологиями, новые эфферентные методы, физиотерапию, гормональную коррекцию и ВРТ, позволили достичь беременности и родов в большинстве случаев через естественные родовые пути. Уникальная методика забора ооцитов во время лапароскопии у пациенток со сложными и сочетанными пороками, не позволяющими выполнить эту процедуру традиционным доступом, в том числе при аплазии влагалища и матки позволяет обеспечить наступление беременности у 60% пациенток.

8. Одна из основных задач обеспечения половой и сексуальной функции, невозможной у пациенток с пороками развития решается при междисциплинарном подходе, разработанном нами совместно с сексопатолагами, клиническими психологами и физиотерапевтами после операции по созданию неовлагалища. Решение данной проблемы имеет важное значение для социальной адаптации, учитывая тяжелые эмоциональные реакции, доходящие до шока, депрессии, суицидальных действий.

9. Статистический анализ частоты встречаемости пороков развития матки и влагалища по разработанной нами анкете у 3749 больных из 78 регионов РФ стал основой российского регистра больных с пороками развития матки и влагалища, который позволил выявить факторы риска развития пороков, сочетание их с аномалиями других органов и систем и иными гинекологическими и экстрагенитальными заболеваниями. Регистр продемонстрировал позднюю выявляемость аномалий, являющуюся следствием редкости пороков развития, многообразия форм, недооценки клинической симптоматики, отсутствия адекватной диспансеризации, что, по-видимому, требует включения пороков развития гениталий в статистическую отчетность, учитывая социальную

значимость и роль их в реализации программ репродуктивного здоровья населения.

ПРАКТИЧЕСКИЕ РЕКОМЕНДАЦИИ

1. Проведение молекулярно-генетического исследования пациенток с пороками развития репродуктивной системы позволит выявить причины пороков развития, уточнить диагноз и оценить риски повторного рождения в семье детей со схожими аномалиями развития и при необходимости провести исследования пренатально.
2. Комплекс различных диагностических мер (гинекологическое обследование, УЗИ, ГСГ, МРТ, ДКУ МРТ, КТ, экскреторная урография) позволяет с высокой точностью определить вид и морфологию порока развития матки и влагалища, а также сопутствующие генитальные и экстрагенитальные заболевания.
3. При неоднократных неудачных попытках ЭКО необходимо проводить экспертное 3D УЗИ или МРТ диагностику для оценки состояния полости матки и выявления генитальной патологии. Также при наличии 2 и более выкидышей в анамнезе необходимо обследование пациенток с помощью современных и экспертных методов исследования (3D/4D УЗИ, МРТ) на предмет наличия внутриматочной перегородки, Т-образной формы полости матки или другой имеющейся патологии.
4. Поскольку большая часть пороков развития женских половых органов сочетается с аномалиями развития мочевыделительной системы, необходимо включить в рутинный метод исследования УЗИ почек, что позволит определить четкую тактику и выбор доступа оперативного лечения, особенно в случаях тазовой дистопии единственной почки.
5. Методом выбора в лечении аплазии матки и влагалища является реконструктивно-пластическая операция по созданию искусственного влагалища с последующей возможностью реализации сексуальной функции. Операцией выбора у таких пациенток является одноэтапный кольпопоэз из тазовой брюшины

с лапароскопической ассистенцией. Данный метод хирургического лечения является безопасным, быстрым и надежным способом коррекции порока развития. Техника тотального лапароскопического кольпопоэза из тазовой брюшины отличается тем, что все этапы выполняются под визуальным контролем, является анатомически обоснованной, обеспечивает лучшие результаты, связанные с меньшей травматизацией анатомических слоев и обеспечением оптимальных физических параметров. Интраоперационно у пациенток с аплазией матки и влагалища можно осуществить забор яйцеклеток для последующей реализации репродуктивной функции с помощью программ ВРТ.

6. В послеоперационном периоде пациенток, перенесших операцию кольпопоэза из тазовой брюшины, необходимо тщательно информировать о реабилитационных мерах, с целью исключения возникновения таких осложнений, как образование стриктур или облитерации стенок неовлагалища, а также необходимо проводить ранние профилактические осмотры для контроля состояния и процессов заживления стенок искусственного влагалища.

7. При наличии у пациенток с аплазией матки и влагалища функционирующих рудиментарных маточных рогов или рудиментарной матки необходимо их удаление эндоскопическим доступом и выполнение операции кольпопоэза из тазовой брюшины. При аплазии влагалища и функционирующей матке целесообразно выполнение пластики влагалища с формированием маточно-влагалищного соустья.

8. У пациенток с полной или широкой внутриматочной перегородкой, а также при повторных оперативных вмешательствах или сочетаниях с внутриматочными синехиями целесообразно использовать различные противоспаечные барьеры.

9. При Т-образной матке, седловидной форме внутриматочной перегородки и неполной форме внутриматочной перегородки предпочтительно, наряду с другими видами энергий (монополярный, биполярный), использование во время операции механической энергии, что способствует лучшей репарации тканей и

уменьшению частоты формирования внутриматочных синехий и участков фиброза эндометрия.

10. У пациенток с нарушением оттока менструальной крови требуется применение в послеоперационном периоде восстановительной физиотерапии и эфферентных методов лечения, таких как озонотерапия и плазмаферез, что обеспечивает детоксикационный эффект, улучшение реологических свойств крови и коррекцию иммунного ответа.

11. При постановке диагноза необходимо придерживаться единой классификации, что позволит избежать расхождения различных вариантов терминологий и неправильной тактики ведения больных в связи с наличием большого количества различных классификационных систем.

12. Использование восстановительных методов лечения в послеоперационном периоде позволит сократить сроки пребывания в стационаре, уменьшить риски возможных осложнений, а также ускорить и улучшить процессы репаративной регенерации и заживления тканей. Так, раннее и позднее восстановительное лечение, включающее современные методы PRP-терапии и различные варианты физиотерапии, а также применение гормональных препаратов, в том числе ЗГТ, улучшают трофику в тканях тела матки.

13. Оценка качества жизни и сексуальной функции позволяет определить эффект от достигнутой операции, что отчетливо прослеживается в группе пациенток, перенесших тотальный лапароскопический кольпопоэз из тазовой брюшины.

Список работ, опубликованных по теме диссертации

1. Сипченко Д.А., Адамян Л.В., Степанян А.А., **Аракелян А.С.,** Бобкова М.В., Макиян З. Н. Оптимизация кольпопоэза из тазовой брюшины // Материалы XXVI международного конгресса «Новые технологии в диагностике и лечении гинекологических заболеваний», Москва, 2013, с.115-116.

2. Сипченко Д.А., Адамян Л.В., **Аракелян А.С.,** Макиян З.Н., Бобкова М.В., Степанян А.А. Качество сексуальной жизни женщины после различных операций кольпопоэза // Материалы XXVI международного конгресса «Новые технологии в диагностике и лечении гинекологических заболеваний», Москва, 2013, с.116-117.

3. Козаченко И.Ф., **Аракелян А.С.,** Фархат К.Н., Адамян Л.В. Клинический случай эктопической беременности в рудиментарном роге матки (описание случая). **Проблемы репродукции. 2016.** №3, Т.22, С.129-135.

4. Адамян Л.В., Попрядухин А.Ю., **Аракелян А.С.,** Козаченко И.Ф., Фархат К.Н. Аплазия матки и влагалища (синдром Майера—Рокинтанского—Кюстера—Хаузера) в сочетании с эндометриозом: нерешенные аспекты этиологии и патогенеза (обзор литературы). **Проблемы репродукции. 2016.** №3, Т. 22, С.8-14.

5. Фархат К.Н., Бобкова М.В., **Аракелян А. С.,** Козаченко И.Ф. Эндометриоз у пациенток с синдромом Майера-Рокитанского-Кюстера-Хаузера. **Проблемы репродукции. 2016.** №4, Т. 22, С.81-85.

6. Хорошун Н.Д., **Аракелян А.С.,** Бобкова М.В., Макиян З.Н., Адамян Л.В. Новый способ операции брюшного кольпопоэза, выполняемого для хирургической коррекции порока развития внутренних половых органов – аплазии влагалища и матки. Патент на изобретение № 2585739. МПК A61B 17/42. / **Бюл. 2019, № 4.**

7. Фархат К.Н., Макиян З.Н., Данилов А.Ю., **Аракелян А.С.,** Адамян Л.В. Результаты хирургического и восстановительного лечения у пациенток с аномалией развития матки и влагалища в сочетании с эндометриозом // Материалы XI международного конгресса по репродуктивной медицине, Москва, 2017 с.439-440.

8. Бобкова М.В., **Аракелян А.С.,** Адамян Л.В. Синдром Майера—Рокинтанского—Кюстера—Хаузера и тазовая дистопия почки – возможности коррекции порока развития // Материалы XXX Юбилейного международного конгресса «Новые технологии в диагностике и лечении гинекологических заболеваний», Москва, 2017, с.233-234.

9. **Arakelyan A.,** Bobkova M., Makiyan Z., Sypchenko D., Stepanian A., Adamyan L. Laparoscopic Peritoneal Neovagina Creation in Patients with Previous Surgery Using the "Suture-Down" Technique // Journal of Minimally Invasive Gynecology, Vol. 25, Issue 7, S237

10. Федорова Т.А., Бакуридзе Э.М., Корнеева И. Е., Багдасарян Л.А., **Аракелян А.С.** Плазмаферез и медицинский озон в реабилитации репродуктивной функции у женщин с трубно-перитонеальным бесплодием // Материалы XXXI международного конгресса «Новые технологии в диагностике и лечении гинекологических заболеваний», Москва, 2018, с. 151

11. Бобкова М.В., **Аракелян А.С.,** Козаченко И.Ф., Яроцкая Е.Л., Адамян Л.В. Аплазия влагалища и матки и тазовая дистопия почки - тактика ведения и возможности хирургической коррекции порока развития половых органов. **Российский медицинский журнал. 2018.** Т: 24. №:4. С.220-224

12. Кондратович Л. М., **Аракелян А.С.,** Адамян Л.В. Миома матки у пациентки с аплазией влагалища. **Акушерство и гинекология. 2020.** №6. с.147-151

13. Adamyan L.V, **Arakelyan A,** Stepanian A.A, Farkhat K, Makiyan Z, Popryadukhin A. A New Perspective on the Problem of Concomitant Endometriosis and Genital Malformations: Surgical and Embryogenetic Aspects. Journal of Minimally Invasive Gynecology, Vol. 26, 2019, Issue 7, S60

14. Фархат К.Н., Макиян З.Н., Данилов А.Ю., **Аракелян А.С.,** Адамян Л.В. Результаты хирургического и восстановительного лечения у пациенток с пороками развития матки и влагалища и сопутствующим эндометриозом // Материалы XIV международного конгресса по репродуктивной медицине, Москва, 2020. с.289-290.

15. Козаченко И.Ф., **Аракелян А.С.,** Смольникова В.Ю., Адамян Л.В. Роль малоинвазивных внутриматочных вмешательств в повышение результативности программ ЭКО // **Акушерство и гинекология. 2020.** № 9. с.97–104.

16. Adamyan L.V., **Arakelyan A.S.,** Stepanian A.A., Bobkova M., Makiyan Z., Popryadukhin A.Y., Sypchenko D. Three Original Methods of Laparoscopic Colpopoiesis from the Pelvic Peritoneum. Tactics Selection and Results of Treatment // Journal of Minimally Invasive Gynecology, Vol. 27, 2020, Issue 7, S75

17. Андреева Е.Н., Шереметьева Е.В., **Аракелян А.С.** Хирургические аспекты лечения синдрома поликистозных яичников. **Проблемы репродукции. 2020.** Т. 26. №5. С.65-71.

18. **Аракелян А.С.,** Попрядухин А.Ю., Карапетян Э.А. Генетические факторы развития синдрома Майера—Рокитанского—Кюстера—Хаузера (аплазии матки и влагалища). **Проблемы репродукции. 2020.** Т. 26 №5. С.43-50.

19. А.В. Асатурова, Н.М. Файзуллина, М.В. Бобкова, **А.С. Аракелян,** А.В. Трегубова, Т.Ю. Смольнова, Л.В. Адамян. Морфологические особенности и состояние соединительной ткани маточных рудиментов пациенток репродуктивного возраста с синдромом Мейера–Рокитанского–Кюстера–Хаузера // **Клиническая и экспериментальная морфология. 2020.** Том 9. №4. С.24-30

20. **Аракелян А.С.,** Фархат К.Н., Адамян Л.В., Попрядухин А.Ю. Редкое сочетание врожденной аномалии развития яичников и матки. **Акушерство и гинекология. 2021;** №5. С.191-198

21. Мартынов С.А., Адамян Л.В., Федорова Т.А., Быстрых О.А., **Аракелян А.С.** Способ лечения внутриматочных синехий. Патент на изобретение РФ № 2741621. МПК A61B17/00. / **Бюл. 2021, № 4.**

22. Сыркашев Е.М., **Аракелян А.С.,** Быченко В.Г., Лужина И.А., Адамян Л.В. Магнитно-резонансная томография в дифференциальной диагностике мальформаций женских половых органов // **Акушерство и гинекология. 2021.** №7. с.61-73

23. Сенча А.Н., **Аракелян А.С.,** Быков А.Г., Адамян Л.В. Ультразвуковое исследование с контрастированием в диагностике аденомиоза // **Акушерство и гинекология. 2021.** №6. с.115-121

24. Хащенко Е.П., Аллахвердиева Э.З., **Аракелян А.С.,** Уварова Е.В., Чупрынин В.Д., Кулабухова Е.А., Лужина И.А., Учеваткина П.В., Мамедова Ф.Ш., Асатурова А.В. Особенности дифференциальной диагностики и тактики ведения пациенток с редкой формой порока развития мюллеровых протоков ACUM и маточного рудиментарного рога в раннем репродуктивном возрасте // **Акушерство и гинекология. 2021.** №6. с.156-167

25. **Аракелян А.С.,** Быченко В.Г., Адамян Л.В., Лужина И.А., Степанян А.А. Клинико-диагностические аспекты ведения больных с пороками развития матки и влагалища: место и роль магнитно-резонансной томографии в сочетании с лапароскопией. **Проблемы репродукции. 2021.** Т. 27. №4. С.69–83.

26. **Аракелян А.С.,** Гус А.И., Адамян Л.В., Попрядухин А.Ю., Бойкова Ю.В. Роль 3D-эхографической диагностики в выборе тактики реконструктивно-пластических операций при аномалиях развития матки и влагалища. **Проблемы репродукции. 2021.** Т. 27. №4. С.32–42.

27. **Аракелян А.С.,** Попрядухин А.Ю., Карапетян Э.А. Сочетанные пороки развития в гинекологии. Анализ 1530 клинических наблюдений. (Собственный материал) // **Российский вестник акушера-гинеколога. 2021.** Т. 21. №4. С.88-93.

28. Адамян Л.В., **Аракелян А.С.,** Попрядухин А.Ю. Современные подходы к лечению больных с аплазией матки и влагалища методом брюшинного кольпопоэза // **Российский вестник акушера-гинеколога. 2021.** Т. 21. №4. С.81-87.